

La importancia de las imágenes en 3D.

Dr. Sergio Eduardo Soto Delgado.

Consorcio de Actualización Clínica.

Introducción: La Tomografía Computarizada Cone Beam (TCCB) es una tecnología en rápido desarrollo, que proporciona imágenes de alta resolución espacial del complejo craneofacial. Que nos permite diagnosticar y planificar tratamientos con mucha más exactitud.

Objetivos: Tener mejores herramientas de diagnóstico para tener más predictibilidad en un tratamiento en los 3 planos del espacio. Es muy importante evitar una magnificación en las imágenes y brindar un mejor plan de tratamiento al paciente y mejores resultados.

Presentación del caso: Px masculino 31 años de edad, acude a consulta por un dolor intenso en el cuadrante III en el área de premolares, se revisa clínicamente y refiere dolor a la palpación de igual intensidad en la pieza 3.5 y en el supernumerario presente, en el examen clínico no se observa con claridad debido a malposición dental, y en una radiografía periapical existe una transposición dental que dificulta el diagnóstico. Se opta por tomar TCCB para valoración, y se observa que la pieza afectada es el premolar en zona vestibular (3.5); y se efectúa la exodoncia.

Resultados:

- Logramos diagnosticar correctamente.
- Brindamos el mejor plan de tratamiento.
- Eliminamos errores en el diagnóstico.

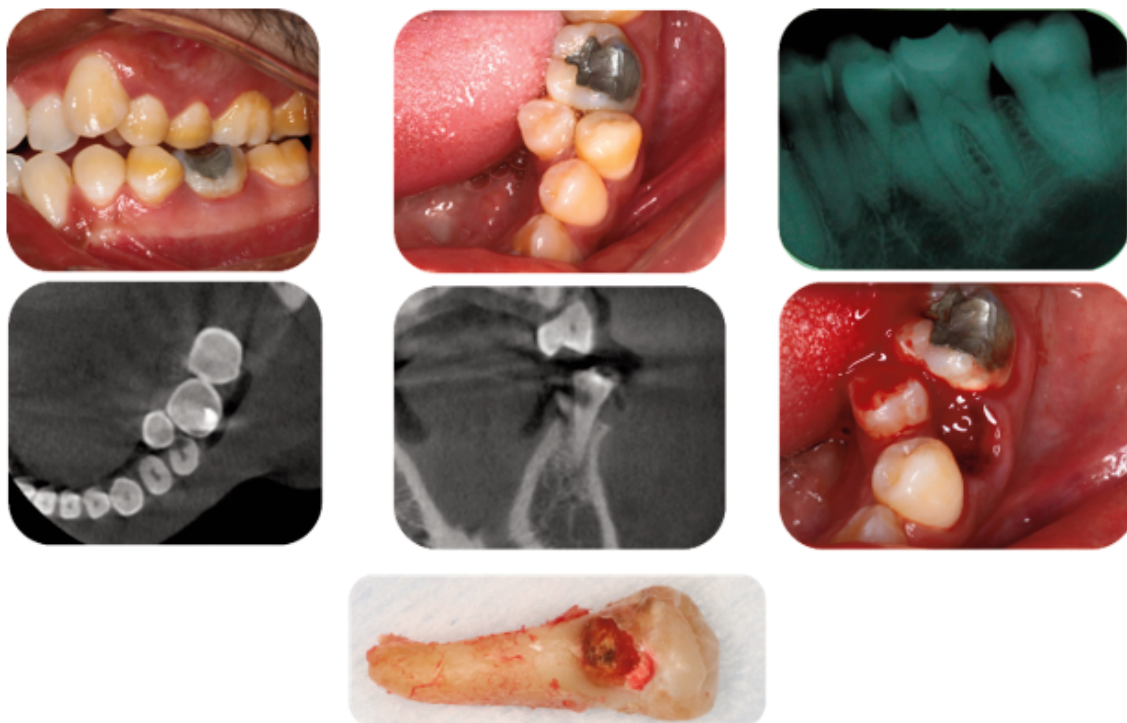
Discusión y conclusiones: Es una excelente herramienta de diagnóstico que nos acerca a un mejor enfoque del problema que presentan nuestros pacientes, y nos brinda la posibilidad de realizar mejores

enfoque del problema que presentan nuestros pacientes, y nos brinda la posibilidad de realizar mejores tratamientos en cualquier área de la Odontología.

Palabras clave: TCCB, transposición, 3D.

Referencias:

- Armstrong C, Johnston C, Burden D, Stevenson M. Localizing ectopic maxillary canines-horizontal or vertical parallax? Eur J Orthod. 2003; 25(6):585-9.
- Agrawal JM, Agrawal MS, Nanjannawar LG, Parushetti AD. CBCT in Orthodontics: The wave of Future. J Contemp Dent Pract. 2013; 14(1):153-7.



El contenido del presente suplemento "Memorias del Sexto Concurso de Carteles de Investigación y Casos Clínicos del Colegio de Odontólogos de Nuevo León, A. C." es responsabilidad de los organizadores de dicho evento, la Revista Mexicana de Estomatología es ajena al contenido científico, metodológico y de autoría de cada uno de los resúmenes que se presentan. El Suplemento se publica como apoyo a las agrupaciones de profesionales, profesionistas, estudiantes, maestros e instituciones educativas y/o de servicio en la difusión de sus trabajos.