Revista Mexicana de Estomatología
Vol. 6 No.1 Enero - Junio 2019

Suplemento

Tumor de Células Gigantes en paciente indígena de Chiapas. Reporte de caso clínico.

Giant Cell Tumor in a patient indigenous in Chiapas. Case report.

Alma Nidia Calderón Porras[1], José Iván Martínez Rivera[2], Jany Ariadne Jiménez Del Valle[3].

1. Maestría en Salud Pública, Escuela de Ciencias Estomatológicas de la Universidad de Montemorelos, N.L., México.
2. Doctorado en C. de la Salud Pública, con área de Concentración en Enfermedades Infecciosas, Facultad de Medicina de la Universidad Autónoma de Morelos.
3. Lic. Cirujano Dentista con Esp. en Ortodoncia y Ortopedia, Escuela de Ciencias Estomatológicas, Universidad de Montemorelos, Nuevo León, México.

Resumen

El Tumor de Células Gigantes representa el 6.6% de los tumores en la cavidad oral, su etiología se desconoce, se asocian factores traumáticos a su desarrollo. Se realizó una biopsia incisional para el diagnóstico. El espécimen se incluyó en parafina y se realizaron cortes histológicos (5 micrómetros), posteriormente fueron teñidos con Hematoxilina y Eosina. Histológicamente se observa epitelio escamoso estratificado no queratinizado con un tejido conectivo fibroso con células gigantes multinucleadas. El diagnóstico se basa en el estudio histológico. El tratamiento recomendado es la resección quirúrgica completa ya que puede presentar recidivas y evitamos sus frecuentes recurrencias. El tumor de células gigantes es una neoplasia ósea benigna.

Palabras clave: Tumor de células gigantes benignas, epitelio escamoso estratificado no queratinizado.

Summary

The Giant Cell Tumor represents 6.6% of the tumors in the oral cavity, its etiology is unknown, traumatic factors are associated with its development. An incisional biopsy was performed for the diagnosis. The specimen was included in paraffin and histological sections were made (5 micrometers), then stained with Hematoxylin and Eosin. Histologically, non-keratinized stratified squamous epithelium is observed with a fibrous connective tissue with multinucleated giant cells. The diagnosis is based on the histological study. The treatment is complete surgical resection since it can present recurrences. The giant cell tumor is a benign bone neoplasm.

Keywords: Giant Cell, Beningn Tumor, non-keratinized stratified squamous epithelium, tumor.

Introducción

El Tumor de Células Gigantes representa el 6.6% de los tumores en la cavidad oral, su etiología se desconoce, se asocian factores traumáticos a su desarrollo. Esta lesión tiene un desarrollo lento y asintomático; sistémicamente es considerado un tumor benigno, pero localmente agresivo ya que tiene una capacidad altamente destructiva que degrada las corticales óseas [1].

Metodología

Paciente masculino de 52 años que presenta una lesión de aproximadamente 5 centímetros en la zona anterior del maxilar generando deformación del tercio medio de la cara. Se realizó una biopsia incisional para el diagnóstico en la Unidad de Servicio de Diagnóstico Histopatológico de la DEPEI de la UNAM, posteriormente se enviaron los resultados a los representantes de las comunidades para remitir al paciente al servicio de cirugía maxilofacial para la ejecución de un plan de tratamiento adecuado para el paciente.

Resultados

El espécimen está compuesto de 3 tejidos que en su conjunto miden 3x3x3 milímetros Se incluyó en parafina y se realizaron cortes histológicos (5 micrómetros), posteriormente fueron teñidos con Hematoxilina y Eosina. Histológicamente se observa epitelio escamoso estratificado no queratinizado con un tejido conectivo fibroso con células gigantes multinucleadas que semejan osteoclastos con numerosos capilares, frecuentemente localizados en la periferia de la lesión [2], además hay infiltrado inflamatorio de células polimorfo nucleares, linfocitos y células plasmáticas. El tratamiento es la resección quirúrgica completa ya que puede presentar recidivas. De acuerdo a las características del caso y por la lejanía de la comunidad se remitieron los datos a los representantes para permitir que el paciente sea atendido en una unidad de especialidades médicas.

Discusión y Conclusiones

El tumor de células gigantes es una neoplasia ósea benigna [3]. El diagnóstico se basa en el estudio histológico, así como en la clínica. El tratamiento recomendado es la resección quirúrgica completa para evitar sus frecuentes recurrencias [4]. Es muy importante contar con herramientas suficientes para poder brindar la atención a cada paciente de acuerdo con la necesidad que se presenta en el momento.

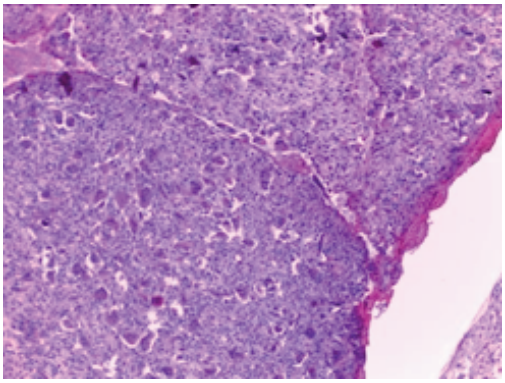

Imagen histológica

Referencias

1. Abat, F., Almera, M., Peiro, A; Trullols, L., Bague, S. (2014). Tumor de células gigantes óseo, noventa y siete casos con seguimiento medio de 12 años. Rev Esp. Cirugía ortopedia traumática. 1-7pp.

2. Liede, A., Bach, B. A., Stryker, S., Rohini, K., Hernández, R. K., et al. (2014). Regional variation and challenges in estimating the incidence of giant cell tumor of bone. J Bone Joint Surg Am. 96:1999-2007pp.

3. Saibaba, B., Chouhan, D. K., Kumar, V., Dhillon, MS., Rajoli, S. R. (2014). Curettage and reconstruction by the sandwich technique for Giant cell tumors around the knee. Journal of orthopedic. 22: 351-355pp.

4. Krupp, S., Briend, M. S., Díaz Colodrero, L. E., Veloso, C. M., Fortin, P. L., et al. (2016). Tumor central de células gigantes en mandíbula: reporte de un caso clínico.

El contenido del presente suplemento "Memorias del Sexto Concurso de Carteles de Investigación y Casos Clínicos del Colegio de Odontólogos de Nuevo León, A. C." es responsabilidad de los organizadores de dicho evento, la Revista Mexicana de Estomatología es ajena al contenido científico, metodológico y de autoría de cada uno de los resúmenes que se presentan. El Suplemento se publica como apoyo a las agrupaciones de profesionales, profesionistas, estudiantes, maestros e instituciones educativas y/o de servicio en la difusión de sus trabajos.