



XII SEMINARIO INTERNACIONAL

2018 7 Y 8 SEPTIEMBRE
MONTERREY, N. L.

Colegio de Endodoncia de Nuevo León
Cuarto Concurso de Carteles
Septiembre 2018
Contenido

Efectos secundarios a la exposición de rayos X.

De la Garza Mendoza Fernando David, López Martínez Fanny, Santoy Lozano Arturo, Olivares Ponce Patricia Nohemí.

Fibroma cemento-osificante periférico.

Bocanegra Cedillo Jennifer Alondra, Jiménez González Héctor Armando, López Martínez Fanny, Treviño Valdez Marcelo Javier.

Hemisección, una alternativa a las fracturas.

Vera Loza Graciela Esperanza, López Martínez Fanny, Rodríguez Delgado Idalia, Olivares Ponce Patricia Nohemí.

Manejo farmacológico del dolor en tratamientos de conductos.

Vilchis Rodríguez Sara Angélica, Gurria Mena Adriana, Rodríguez Sepúlveda Angélica Gloria, Reyna Maldonado Margarita María.

Manejo multidisciplinario de quiste periapical. Reporte de caso.

Díaz Arredondo Daniel Omar, Olivar Cedeño Juan Manuel, López Torres Ignacio, Correa Hinojosa Hugo.

Necrosis pulpar con lesión periapical.

Vilchis Rodríguez Sara Angélica, Gurria Mena Adriana, Rodríguez Sepúlveda Angélica Gloria, Treviño Elizondo Ricardo.

**Photon-Induced Photoacoustic Streaming (PIPS): Generalidades y limpieza intraconducto.
Revisión bibliográfica.**

Jurado Cota Manuel Alejandro, Morales Cantú Martha Elena, Ponce Arriaga Luis Alex.

Revascularización en órgano dental con rizogénesis incompleta.

Torres Betancourt Jesús Alejandro, Treviño Contreras Andrea Lizeth, Villanueva González Raúl, López Martínez Fanny.

Ultrapex: una alternativa para el tratamiento de absceso periapical en ápices abiertos.

Elizondo Alvarado Mariana Lizeth, López Martínez Fanny, Santoy Lozano Arturo, Treviño Elizondo Ricardo.



Efectos secundarios a la exposición de rayos X.

C.D. Fernando David de la Garza Mendoza, Dra. Fanny López Martínez, C.D. E.E. Arturo Santoy Lozano. C.D.E.E Patricia Nohemí Olivares Ponce.

Departamento de Endodoncia,
Facultad de Odontología,
Universidad Autónoma de Nuevo León.

INTRODUCCIÓN

El daño que causa la radiación en los órganos y tejidos depende de la dosis recibida o dosis absorbida, que se expresa en una unidad llamada gray(Gy). El daño que puede producir una dosis absorbida depende del tipo de radiación y de la sensibilidad de los diferentes órganos y tejidos. Para medir la radiación ionizante en términos de su potencial para causar daños se utiliza la dosis efectiva. La unidad para medirla es el Sievert(Sv), que toma en consideración el tipo de radiación y la sensibilidad de los órganos y tejidos.

El uso médico de la radiación representa el 98% de la dosis poblacional con origen en fuentes artificiales y el 20% de la exposición total de la población. Cada año se realizan en el mundo más de 3,600 millones de pruebas diagnósticas radiológicas, 37 millones de pruebas de medicina nuclear y 7.5 millones de tratamientos con radioterapia.

De acuerdo a los cálculos realizados por los Dres. Padilla y Ruprecht en un estudio demostraron:

LA DOSIS ANUAL PERMITIDA ES DE 6 mSv (miliSieverts) en donde:

1 Rx dental periapical equivale a 0.008 mSv; 100 Rx dentales equivalen a 0.08 mSv; 1000 Rx dentales equivalen a 0.8 mSv; 6000 Rx dentales equivalen a 4.8 mSv.

En un tratamiento de endodoncia se requiere como mínimo 5 exposiciones de radiografías periapicales equivalente a 0.008 mSv.

Hay que tener en cuenta que actualmente los aparatos de rayos X cuentan con mayores filtros para la radiación ionizante minimizando la cantidad de radiación.

REFERENCIAS BIBLIOGRÁFICAS

Adoración Pascual Benés, Radiaciones ionizantes: normas de protección, 2001.

Preciado y Luna, Cancerología, Medidas Básicas de Protección Radiológica, 2010.





Fibroma cemento-osificante periférico.

Bocanegra Cedillo Jennifer Alondra C.D.,
Jiménez González Héctor Armando C.D.
E.E., López Martínez Fanny Dra. Treviño
Valdez Marcelo Javier Dr.

Facultad de Odontología,
Universidad Autónoma de Nuevo León.

INTRODUCCIÓN

El fibroma osificante periférico es una entidad benigna que pertenece al grupo de las lesiones gingivales reactivas y se origina en las células del ligamento periodontal. Se manifiesta en forma de tumoración de consistencia firme, bien circunscrita, de color rosado o rojizo y está situada normalmente en la zona incisivo-canina del maxilar superior. Dependiendo del tipo de tejido que se identifique se denomina, si se observa tejido óseo y cemento se tratara de un fibroma cemento-osificante.

CASO CLÍNICO

Paciente femenino de 32 años de edad, acudió a consulta por presentar un nódulo en la encía. Clínicamente se describió como un nódulo ovoide, lobulado, pediculado, de aproximadamente 1 cm de diámetro, con superficie brillante, eritematosa, consistencia indurada, hemorrágica a la palpación y de meses de evolución.

Se realizó biopsia de la lesión y al análisis microscópico se destaca el tejido conjuntivo denso el cual presentó amplias zonas calcificadas de aspecto trabecular y esférico, todo cubierto por epitelio escamoso estratificado paraqueratinizado.

Se obtuvo como diagnóstico Fibroma Cemento-Osificante Periférico.

CONCLUSIONES

En el tejido estudiado no se identificó neoplasia. La naturaleza reactiva de la lesión indica un rango del 7 al 20% de recurrencia. Por su gran similitud clínica debe realizarse el diagnóstico diferencial con: granuloma piógeno, granuloma periférico de células gigantes e hiperplasia fibrosa. El tratamiento habitual consiste en la extirpación quirúrgica completa, llegando hasta el periostio para evitar la recurrencia

REFERENCIAS BIBLIOGRÁFICAS

1. Pérez Álvarez D, González Sánchez M, Berini Aytés L, Gay Escoda C. Fibroma osificante periférico: Presentación de tres casos y revisión de la literatura. Scielo.isciii.es. 2018.



2. Charro Huerga E, Vázquez Mahía I, Gómez Oliveira G, Sironvalle Soliva S, López Cedrún J. Fibroma osificante periférico. Scielo.isciii.es. 2018.
3. Fibroma osificante periférico asociado a resorción ósea - Revisión de la literatura y presentación de un caso [Internet]. Actaodontologica.com. 2018.
4. González de P. M, Grimaldo-Carjevschi M. Fibroma Osificante periférico en el maxilar. ¿Lesión reactiva o neoplasia verdadera? Reporte de un caso. Actaodontologica.com. 2018.
5. Duarte Hernández S, Hernández Pérez F. Fibroma osificante periférico del maxilar: a propósito de un caso. Medigraphic.com. 2018.





Hemisección, una alternativa a las fracturas.

C.D. Graciela Esperanza Vera Loza, Dra.
Fanny López Martínez, Dra. Idalia Rodríguez Delgado, C.D. E.E Patricia Nohemí Olivares Ponce.

Departamento de Endodoncia,
Facultad de Odontología,
Universidad Autónoma de Nuevo León.

INTRODUCCIÓN

Las fracturas radiculares verticales son los traumatismos de mal pronóstico para el diente, pueden ocasionar pérdida de piezas dentales, maloclusión, y problemas estéticos. La odontología tradicional plantea que cuando hay una fractura vertical con separación completa radicular, una solución viable, es la extracción del órgano dentario. Estudios recientes hablan de diferentes alternativas de tratamientos endodónticos que tienen éxito y permiten la conservación de las piezas dentales.

CASO CLÍNICO

Paciente masculino de 57 años, acudió a consulta con dolor agudo a la masticación en la pieza 1.4. En la exploración clínica se aprecia una línea de fractura entre las cúspides mesial a distal que divide la cara oclusal en dos zonas vestibular y palatina, con movilidad del fragmento palatino solamente. Presentaba dolor a la percusión en ambos fragmentos. El diente no presentaba caries ni restauraciones anteriores.

Se realizó una hemisección, extrayendo la raíz palatina. En siguientes visitas, y mientras esperamos la cicatrización de los tejidos blandos, realizamos el tratamiento de conductos de la raíz vestibular del 1.4. Pasado un mes desde la hemisección y 21 días de culminado el tratamiento pulpo-radicular de la raíz vestibular.

CONCLUSIÓN

Los resultados son basados en los controles periódicos, se realizaron controles clínicos y radiográficos al mes y cada tres meses hasta el año, tras la restauración definitiva. La situación clínica muestra la desaparición de los síntomas clínicos de dolor y molestias a la masticación; no hubo presencia de movilidad y la exploración radiográfica mostró signos de pérdida ósea por patología crónica periodontal.

REFERENCIAS BIBLIOGRÁFICAS

Maité Leyva Infante, Yudy Naranjo Velázquez, Mariela García Bidopia, Olga Lilia Zaldivar Pupo. (octubre 2017). Hemisección radicular, alternativa terapéutica en fracturas



radiculares verticales. Presentación de un caso. 25 de octubre, de Correo Científico Médico de Holguin Sitio web: http://scielo.sld.cu/scielo.php?pid=S156043812017000400026&script=sci_arttext&lng=en

Ileri Rojas Bermúdez, Lizbeth Cadeñanes Garnica, Samia Fayad Hassan. (4 de septiembre 2014). Hemisección radicular. Manejo interdisciplinario. Reporte de un caso clínico. Revista Mexicana de Periodontología, 2, 65-70. 25 de agosto 2018. De Medigraphic Base de datos.





Manejo farmacológico del dolor en tratamientos de conductos.

Sara Angélica Vilchis Rodríguez, Adriana Gurria Mena, Dra. Angélica Gloria Rodríguez Sepúlveda C.D. E.E., M.E.O., Dra. Margarita María Reyna Maldonado, M.E.O.

Facultad de Odontología,
Universidad Autónoma de Nuevo León.

INTRODUCCIÓN

Dentro de la práctica odontológica es frecuente el tratamiento farmacológico con analgésicos para aminorar el dolor en pacientes que serán intervenidos o han sido sometidos a tratamientos de conductos, con el fin de prevenir y/o disminuir el dolor provocado con el procedimiento. Sin embargo, a la fecha no se puede hablar de un manejo estandarizado para todo tipo de pacientes y la investigación en la búsqueda del mejor tratamiento farmacológico es continua.

OBJETIVOS

- Analizar la literatura de la prescripción farmacológica en el tratamiento de dolor de origen endodental.

METODOLOGÍA Y RESULTADOS

Se revisaron y se compararon diferentes estudios en los cuales se mencionan procedimientos farmacológicos de elección aplicados para el manejo del dolor previo y posoperatorio a un tratamiento de conductos.

DISCUSIÓN

El dolor en general es una respuesta del organismo ante algún daño sobre los tejidos, bien sea por algún traumatismo, procesos infecciosos e inflamatorios o enfermedades diversas. En general y durante la terapia endodóncica el dolor ha sido uno de los principales motivos de consulta que afronta el endodoncista y durante la terapia endodóncica, en particular, se ha convertido en un reto y es uno de los principales motivos de consulta que afronta el odontólogo.

La pulpa dental por tratarse de un tejido ricamente vascularizado e innervado presenta una respuesta dolorosa rápida y marcada o permanente ante la presencia de diferentes estímulos. Las causas que pueden originar dolor durante el tratamiento endodóncico de pulpas vitales son múltiples: un desbridamiento inadecuado, la sobre instrumentación, la presencia de otros conductos radiculares accesorios no tratados, la existencia



de contactos prematuros, por mencionar algunas.

El uso de fármacos en Endodoncia es un tema importante y controversial; la endodoncia lleva a cabo procedimientos médicos y quirúrgicos para restablecer la forma y función del diente. La gran mayoría de las enfermedades pulpares son polimicrobianas, involucrando microorganismos anaerobios gram-positivos, gram-negativos, facultativos y anaerobios estrictos que producen destrucción de los tejidos mineralizados (esmalte, dentina y cemento) y como consecuencia se altera la forma de sus coronas y por lo tanto, su función masticatoria y estética.

Cuando la enfermedad afecta a la pulpa dental se produce infecciones endodónticas en la cual la prescripción de antibióticos por el dentista en las enfermedades endodónticas es basada en presunciones y sospechas sobre las bacterias que la causan. Por eso los estudios epidemiológicos y microbiológicos es recurrir a los antibióticos de amplio espectro.

Durante la terapia endodóntica el síntoma principal que aparece en las infecciones endodónticas es el dolor e inflamación ambos son los principales motivos de consulta; por lo que el control de estos signos y síntomas pueden ser tratados mediante la acción de procedimientos locales, medicación local y tópica y coadyuvantes farmacológicos como analgésicos y/o antibióticos para el control de las infecciones odontogénicas cuando la infección endodóntica progresa y se hace sistémica o en casos de infección local en pacientes con compromiso sistémico.

El control del dolor puede ser controlado mediante la acción de procedimientos farmacológicos, terapéuticos; a través de medicamentos colocados dentro del conducto radicular; y /o sistémicamente a través de drogas farmacológicas entre las cuales se cuenta con los analgésicos de tipo narcótico o del grupo de los AINEs, así como antiinflamatorios esteroideos. Se destaca que existe otro tipo de estrategia para el control del dolor representado por las terapias alternativas, renglón dentro del cual se citan la acupuntura, la fitoterapia y la hipnosis.

MEDICAMENTOS INTRACONDUCTOS



La medicación intraconducto se caracteriza por la colocación de un fármaco en el interior del sistema de conductos entre consultas para la conclusión del tratamiento endodóntico con el objetivo de promover la desinfección y eliminación de microorganismos en el interior del conducto radicular.

En casos de canales radiculares que requieran más de una cita para finalizar el tratamiento, existe la posibilidad de que las bacterias se vuelvan a desarrollar y recontaminar el espacio del conducto radicular.

Cabe resaltar que la elección de una medicación intraconducto entre sesiones requiere de las mismas consideraciones que la aplicación de cualquier fármaco recetado por vía sistémica, por lo tanto es necesario considerar:

1. *Dosis:* se debe precisar la cantidad y concentración del fármaco, para ejercer el efecto deseado sin lesionar los tejidos circundantes. En conductos estrechos las condiciones son diferentes de las halladas en conductos amplios.
2. *Localización:* es indispensable tener en cuenta el mecanismo de acción de las sustancias para determinar la forma apropiada para su colocación.
3. *Tiempo de aplicación:* es preciso conocer el tiempo que la sustancia permanece activa. Cada una tiene un tiempo de vida útil, después del cual su efecto se reduce o desaparece. Algunos medicamentos pierden sus propiedades en presencia de material orgánico como sangre, exudado y pus.

La selección del fármaco debe tomar en consideración que los antisépticos capaces de controlar la infección pueden ocasionar también irritación o destrucción de los tejidos vivos periapicales; por lo tanto se deben tomar medidas preventivas al momento de utilizarlos.

La decisión de cuándo y que usar como medicación intraconducto, depende del diagnóstico clínico y pronóstico a largo plazo. La medicación intraconducto puede estar indicada en el tratamiento de dientes por diversas razones:

1. Anatomía compleja, con múltiples zonas inaccesibles a la instrumentación, y posi-



- blemente, a la irrigación.
2. Periodontitis con reabsorción del ápice, con cráteres en donde anidan bacterias inaccesibles al tratamiento.
 3. Casos de sobre instrumentación.
 4. Solución irrigadora irritante sobre el 1/3 apical.
 5. Por razones de comportamiento o psicológicas del paciente.

ANALGÉSICOS DE TIPO NARCÓTICO.

También se denominan analgésicos opioides. Los analgésicos narcóticos son de exclusiva prescripción médica.

ANALGÉSICOS DE TIPO NARCÓTICO	MECANISMO DE ACCIÓN	INDICACIONES	CONTRAINDICACIONES	TOXICIDAD
- Los opiáceos son medicamentos que imitan la actividad de las endorfinas, que son unas sustancias que produce el cuerpo para controlar el dolor. Se consiguen únicamente con una receta médica	-Bloquea la sensación de dolor al fijarse a receptores en el cerebro.	-Paciente hospitalizado con dolor intenso y no controlado con otro tipo de analgésicos.	-Paciente con epilepsia. -Paciente con intoxicaciones con alcohol. -Paciente embarazada. -Paciente con insuficiencia hepática o renal.	-Somnolencia. -Deterioro del juicio. -Náuseas. -Vómitos. -Cambios en el estado de ánimo.

Los analgésicos opiáceos pueden ser de tres tipos:

- Agonistas.
- Agonistas/ Antagonistas.
- Agonistas parciales de los receptores opiáceos.

Los analgésicos narcóticos más comunes son:

- Codeína.
- Fentanilo.
- Hidrocodona.
- Meperidina.



- Morfina.
- Oxicodona
- Tramadol

El único de este grupo que puede ser parte del botiquín es la codeína, una sustancia muy efectiva en dolores agudos de los huesos y las articulaciones, sobre todo después de una cirugía.

ANTIINFLAMATORIOS NO ESTEROIDEOS: AINES

Los AINES denominados antiinflamatorios no esteroideos son medicamentos utilizados para inhibir las actividades de la ciclooxigenasas 1 COX1 presente en diversos tejidos y que media reacción fisiológica; la ciclooxigenasa 2 COX2 presente en el tejido lesionado; la ciclooxigenasa 3 COX3 presente en el tejido del miocardio y en la corteza cerebral.

La inhibición de COX2 media los efectos no deseados de la inflamación, pero la simultánea inhibición de COX1 ocasiona efectos colaterales que son consecuencia de la disminución en la síntesis de prostaglandinas, prostaciclina y tromboxanos.

Los AINEs ejercen una actividad antiinflamatoria a través de la inhibición de la COX2 en el sitio de la inflamación. Pero también son capaces de inhibir la COX1 en los tejidos gastrointestinales y renales, lo que genera efectos indeseables que pueden limitar su utilidad terapéutica, expresando en otros términos la relación beneficio riesgo de los AINEs, que dependerá de su capacidad de bloquear en mayor o menor grado estas formas de COX.

Las prostaglandinas y leucotrienos son importantes mediadores del proceso inflamatorio y serán responsables de las manifestaciones clínicas de la inflamación.

Los AINEs son de amplia difusión en diversas patologías dentro del área odontológica y en otras áreas de la medicina, usados para tratar tanto el dolor como la inflamación, es por esta razón y de mucha importancia el conocimiento de las generalidades de estos fármacos, sus interacciones, mecanismos de función y las indicaciones en la prác-



tica endodóntica, donde son muy específicas y concretas.

	COX 1	COX2
Regulación expresión tisular	Constitutiva Plaquetas Células endoteliales Mucosa gástrica Riñones Músculos y otros	Inducible y constitutiva: se produce PG en el proceso de la inflamación, se expresa en células endoteliales, macrófagos, fibroblastos sinoviales, mastocitos, condrocitos y osteoblastos después de la lesión. Constitutiva en neuronas, mucosas gástricas, mucosa intestinal, riñón, testículos, ovarios y tráquea, próstata, hueso. Aumenta más de 20 veces en inflamación.
Probable papel	PG involucradas en función renal, estómago y homeostasis vascular.	Involucradas en inflamación, crecimiento celular, ovulación y relacionada con respuestas auto moduladas del encéfalo a impulsos aferentes.

Los AINEs comprenden una amplia lista de sustancias que se pueden conseguir en las farmacias sin receta médica o de venta libre.

Son los calmantes adecuados para el botiquín por su utilidad en diversos tipos de dolor o bajar la fiebre, con la seguridad que pueden ser usados en dosis recomendadas.

CONCLUSIÓN

El odontólogo debe considerar diversas estrategias clínicas, farmacológicas y combinadas para atenuar los procesos de dolor por los cuales cruza el paciente al tener su pieza dental lesionada.

REFERENCIAS

• Bobbio-Abad S, Gherzi-Miranda HD, Hernández-Añaños JF. Manejo farmacológico coadyuvante al tratamiento endodóntico. Rev Estomatol Herediana. 2011; 21(1):110-



115.

- Tobón D, Alcaraz D, Fernandez S. Evaluación y manejo clínico de las perforaciones en endodoncia. Revista CES Odontología. 2000; 13 (2): 53-58.
- Alcota M1, Mondragón R2, Zepeda C. Rev. Clin. Periodoncia Implantol. Rehabil. Oral. 2011; 4(1): 26-28.
- Rodríguez G, Álvarez M, García J, Arias S, Más M. El hidróxido de calcio: su uso clínico en la endodoncia actual. Revista Archivo Médico de Camagüey. 2005; 9(3).
- Canalda C. Aspectos inmunológicos de interés clínico en endodoncia. Escuela de Estomatología cátedra de odontología con su clínica. 1986; 34(4): 255-262.
- Orellana D, Sotomayor D. Terapia Farmacológica aplicada a la Endodoncia. Facultad Piloto de Odontología. 2012.
- Costa S, Gasparini D, Valsecia M, Farmacovigilancia. Reacciones adversas producidas por hipoclorito de sodio utilizado como irrigante en endodoncia. Universidad Nacional del Nordeste. Comunicaciones Científicas y Tecnológicas. 2004.
- Liévano N, Bases biológicas y clínicas para manejar el fracaso anestésico en Endodoncia. Facultades de ciencias odontológicas y salud pública. 2016.
- Fuentes J, Corsini G, Manual de Endodoncia para IV y V año de Odontología. Universidad de la Frontera Facultad de Medicina carrera de Odontología departamento de Odontología Integral. 2006.
- Burgos F, Medicación Intraconducto en Endodoncia. Postgrado Endodoncia, Universidad de Valparaiso. 2013.
- D'Paola Divo, Maria Antonieta. (2014). Estrategias para el control del dolor durante el tratamiento endodóncico de pulpas vitales. Obtenido en: <http://www>.



carlosboveda.com/Odontologosfolder/odontoinvitadoold/odontoinvitado_43.htm.

- Cohen, Stephen y Richard Burns. (1991). Endodoncia, los caminos de la pulpa. Argentina. Obtenido en: Revista Médica Panamericana. 4ta edición, ed. Panamericana.
- Pozos Guillén, Amaury de Jesús, Patricia Aguirre Bañuelos y José Pérez Uritzar. (2016). Manejo clínico-farmacológico del dolor dental. Obtenido en: Revista ADM.
- Fuentes, Jorge y Gilda Crosini. (2016). Manual para IV y V año de Odontología. Universidad de la Frontera. Temuco, Chile. Obtenido en: Revista Médica Panamericana.
- Romero Ruiz, Manuel, Mariano Herrero Climent, Daniel Torres Lagares y José Luis Gutiérrez Pérez. (2011). Protocolo de control del dolor y la inflamación postquirúrgica. Una aproximación racional. Obtenido en: http://scielo.isciii.es/scielo.php?script=sci_arttext&pid=S1138-123X2006000200005.
- Argueta López, R. Argueta López y A.M Berlín Gómez. (2015). Consideraciones básicas para el manejo del dolor en odontopediatría en la práctica del cirujano dentista general y su relación de interconsulta con el anesthesiólogo. Obtenido en: http://scielo.isciii.es/pdf/dolor/v22n4/06_revision.pdf.
- Henry Polanco, Stéphane. (2008). ¿Cuáles son los errores comunes en endodoncia? Obtenido en: Revista Mexicana de Odontología Clínica.
- D.Couto, María. (2010). Aines en odontología. Obtenido en: <http://servicio.bc.uc.edu.ve/odontologia/revista/v3n1/3-1-6.pdf>.
- Neira. Aleida y Andrés Olaya. (2010). Manejo Farmacológico de dolor orofacial. Obtenido en: <http://www.scielo.org.co/pdf/med/v18n1/v18n1a06.pdf>.

PALABRAS CLAVE: Filtración, Irrigación, Endodoncia.





Manejo multidisciplinario de quiste periapical. Reporte de caso.

C.D. Daniel Omar Díaz Arredondo, C.M.F.
Juan Manuel Olivar Cedeño (asesor clínico multidisciplinario), M.C.O.E. Ignacio López Torres (revisión bibliográfica), C.D.E.E. Hugo Correa Hinojosa (Cordinador del Posgrado).

Instituto de Educación y Desarrollo Profesional en Odontología CINEO, Tijuana, Baja California.

INTRODUCCIÓN

La cirugía periapical es comúnmente el último recurso para mantener un órgano dental con una lesión periapical que no puede ser resuelta con un tratamiento endodóntico convencional. El objetivo principal de la cirugía periapical es prevenir la filtración bacteriana del sistema de conductos hacia los tejidos perirradiculares colocando un material sellador después de la resección radicular⁽¹⁾. Los quistes odontogénicos son 2.25 veces más frecuentes que los tumores odontogénicos⁽²⁾. El quiste periapical radicular es parte de los quistes odontogénicos siendo el de mayor incidencia dentro de estos (64.3%) regularmente se presenta más en la zona anterior del maxilar y en la zona posterior de la mandíbula⁽³⁾.

DESCRIPCIÓN DEL CASO

Paciente femenino de 39 años de edad sin antecedentes sistémicos. Acudió a la Clínica de Endodoncia refiriendo dolor a nivel de los dientes 2.1 y 2.2. Clínicamente presentó corona de porcelana en 2.1 y restauración directa con resina en 2.2. Se observó radiolúidez con bordes bien definidos a nivel apical de ambos. Se reporta tratamiento previo deficiente, además de restauración con poste metálico en 2.1.

Diagnóstico: Quiste periapical.

Plan de Tratamiento:

Primera cita: Se inició Endodoncia en O.D. 2.2, instrumentación con TF-Adaptive (Kerr Endodontics, USA) hasta SM-2 y colocación de Hidróxido de Calcio.

Segunda cita: Retiro de corona y poste en 2.1. Se retira gutapercha con K3XF (Kerr Endodontics, USA) 25.04. Instrumentación con Hedstroem 40 y 45. Colocación de Ca(OH)₂ y corona provisional.

Tercera cita: Retiro de medicación. Instrumentación con TF-Adaptive SM-3 en 2.2, y ML-3 en 2.1. 3 ciclos de activación de Hipoclorito de Sodio. Obturación con condensación lateral.



Cuarta cita: Se llevó a cabo cirugía periapical. Biopsia excisional. Apicectomía en ambos dientes sellando apicalmente con MTA Blanco (Angelus, BR) y colocación de injerto óseo (R.T.R., Septodont, FR). Se manda muestra a Patología Bucal.

Cita de Control: Paciente acudió a los 7 días para control completamente asintomática. Acudió a los 30 días para colocación de postes de fibra presentando adecuada cicatrización

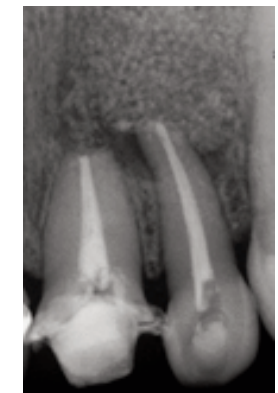
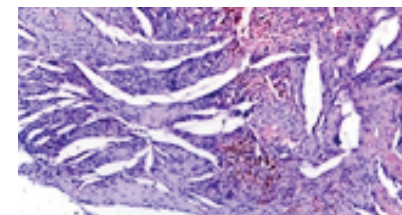
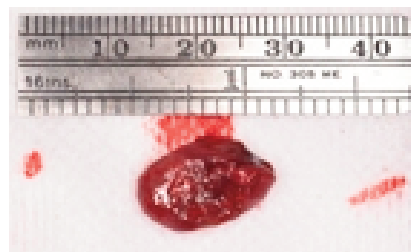
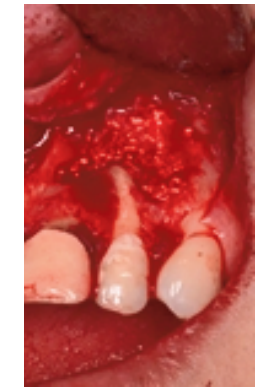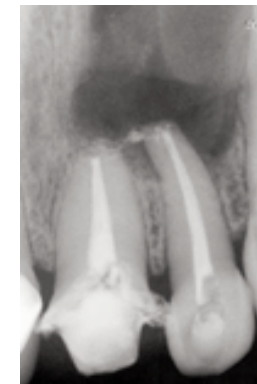
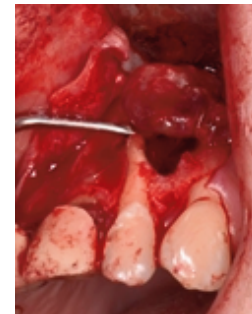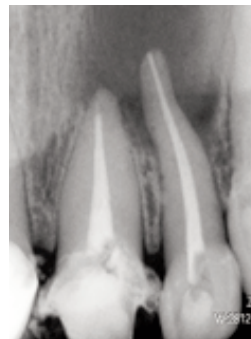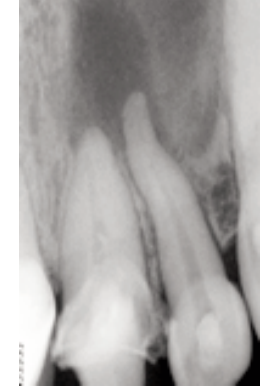
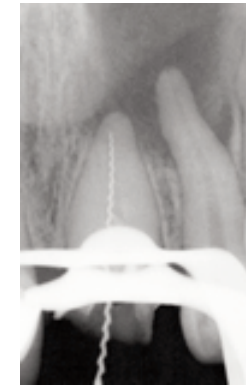
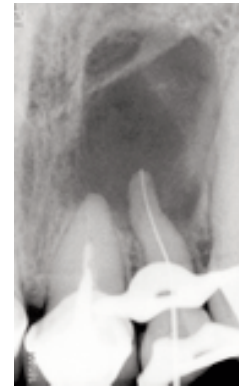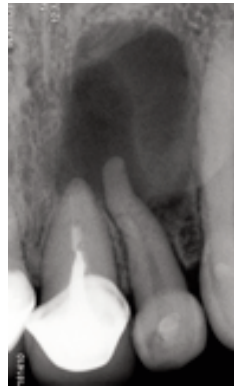Descripción microscópica: Cavidad revestida por epitelio plano estratificado con zonas de patrón arcoidal, edema intercelular, exocitosis y cuerpos de Rushton.

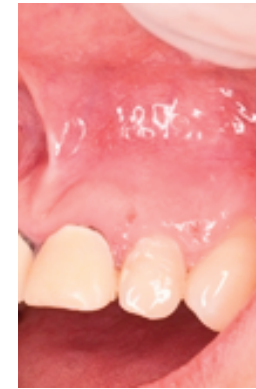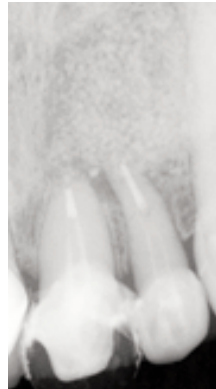DISCUSIÓN

La calidad de la curación postquirúrgica puede depender de factores distintos del procedimiento resectivo y del sellado radicular, como lo son la respuesta de los tejidos y la salud oral y sistémica del paciente⁽⁴⁾. Los dientes tratados con MTA en cirugía periapical presentan un alto porcentaje de éxito (91.3%) en la curación de los tejidos⁽⁵⁾. Los pacientes deben de ser informados sobre los posibles cambios periodontales como lo son la recesión gingival y la pérdida de inserción después de la cirugía periapical⁽⁶⁾. En el 2017 Strabc y colaboradores realizaron una cirugía apical utilizando una guía quirúrgica para una osteotomía y resección radicular más conservadora sin presentar ninguna complicación postquirúrgica⁽⁷⁾.

CONCLUSIÓN

Pronóstico reservado. Es importante realizar el estudio histopatológico para descartar lesiones que no son secuelas de necrosis pulpar⁽⁸⁾.





REFERENCIAS BIBLIOGRÁFICAS

1. Von Arx T. Apical surgery: A review of current techniques and outcome. Saudi Dent J 2011;23;9-15.
2. Johnson NR, et al. Frequency of odontogenic cysts and tumors: a systematic review. J Investig Clin Dent. 2014 Feb;5(1):9-14.
3. Al Sheddi MA. Odontogenic cysts. A clinicopathological study. Saudi Med J. 2012 Mar;33(3):304-8.
4. Peterson J, Gutmann JL. The outcome of endodontic resurgery: a systematic review. Int Endod J 2001;34:169–75.
5. Von Arx T. et al. Clinical Results with Two Different Methods of Root-end Preparation and Filling in Apical Surgery: Mineral Trioxide Aggregate and Adhesive Resin Composite J Endod. 2010 Jul;36(7):1122-9.
6. Von Arx T. et al. Five year Changes in Periodontal Parameters after Apical Surgery. J Endod. 2011 Jul;37(7):910-8.



7. Strbac GD, Schnappauf A, Giannis K, Moritz A, Ulm C. Guided Modern Endodontic Surgery: A Novel Approach for Guided Osteotomy and Root Resection. J Endod. 2017 Mar;43(3):496-501.

8. Kontogiannis TG, et al. Periapical lesions are not always a sequelae of pulpal necrosis: a retrospective study of 1521 biopsies. Int Endod J 2015 Jan;48(1):68-73.





Necrosis pulpar con lesión periapical.

Sara Angélica Vilchis Rodríguez, Adriana Gurria Mena, Dra. Angélica Gloria Rodríguez Sepúlveda C.D. E.E., M.E.O., Dr. Ricardo Treviño Elizondo C.D. E.E, M.E.O.

Facultad de Odontología,
Universidad Autónoma de Nuevo León.

Resumen

La necrosis pulpar es la muerte del nervio del diente. Esto ocurre como consecuencia de la aparición de una inflamación aguda o crónica, la cual empieza en la zona más coronal del tejido pulpar, y que se sigue extendiendo hasta la pulpa radicular. Sin embargo, también existe la necrosis pulpar como consecuencia de un traumatismo o de la enfermedad periodontal; esto es debido al bloqueo del aporte de sangre de forma inmediata, sin que haya una inflamación previa.

Una lesión periapical es el resultado de la necrosis de la pulpa dental, es la patología que más frecuentemente encontramos en el hueso alveolar. La exposición de la pulpa dental a las bacterias y sus productos, actúa como antígenos y pueden producir respuestas inflamatorias inespecíficas así como reacciones inmunológicas específicas en los tejidos perirradiculares y causar la lesión periapical.

Palabras clave: Necrosis pupar, lesión periapical, Viarpex.

Abstract

The necrosis pulpar is the death of the nerve of the tooth. This happens as consequence of the appearance of a sharp and chronic inflammation, which begins in the most frontal zone of the fabric pulpar, and that will continue extending up to the flesh radicular. Nevertheless, also the necrosis exists pulpar as consequence of a traumatism; this is due to the blockade of the contribution of blood of immediate form, without there is a previous inflammation.

An injury periapical is the result of the necrosis of the dental flesh, they are the pathologies that more frequently happen found in the alveolar bone. The exhibition of the dental flesh to the bacteria and his products, acting as antigens, might produce inflammatory unspecific answers as well as immunological specific reactions in the periradicular tissues and cause the periapical injury.

Key words: Necrosis pulpar, injury periapical, Viarpex.



INTRODUCCIÓN

La pulpa dental es el tejido blando que ocupa la parte central del diente. Cuando la pulpa es alterada por enfermedades inflamatorias degenerativas nos llevan a una necrosis pulpar. Las causas principales pueden ser, agentes físicos: traumatismo, químicos: sustancias que llegan al ápice a través del foramen, biológicas: microorganismos y toxinas.

Por qué puede generarse una necrosis, por una pulpitis no tratada a tiempo o ser la consecuencia inmediata de una lesión traumática que corte el aporte sanguíneo. Cuando la necrosis pulpar no tratada se extiende más allá del agujero apical, causa inflamación del ligamento produciendo una periodontitis apical aguda.

La necrosis pulpar es la muerte del tejido pulpar. Puede ser total o parcial dependiendo de que sea toda la pulpa o una parte de ella que esté involucrada. Aunque la necrosis es una secuela de la inflamación, puede también ocurrir por traumatismos, donde la pulpa es destruida antes de que se desarrolle una reacción inflamatoria. Como resultado se produce un infarto isquémico y causar una pulpa necrótica gangrenosa seca.

El tejido pulpar necrótico tiene debris celular y bacterias en la cavidad pulpar. Puede empezar la inflamación periapical. Las lesiones periapicales, resultado de la necrosis de la pulpa dental, son las patologías que más frecuentemente encontramos en el hueso alveolar. La exposición de la pulpa dental a las bacterias, produce una respuesta inflamatoria inespecífica así como reacciones inmunológicas específicas en los tejidos perirradiculares y causar la lesión periapical.

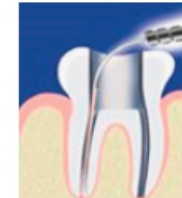
La medicación intraconducto se caracteriza por la colocación de un fármaco en el interior del sistema de conductos entre consultas para la conclusión del tratamiento endodóntico con el objetivo de promover la desinfección y eliminación de microorganismos en el interior del conducto radicular.

En casos de canales radiculares que requieran más de una cita para finalizar el tratamiento existe la posibilidad de que las bacterias se vuelvan a desarrollar y re-contaminar el espacio del conducto radicular.

Cabe resaltar que la elección de una medicación intraconducto entre sesiones requiere de las mismas consideraciones que la aplicación de cualquier fármaco recetado por vía sistémica, por lo tanto, es necesario considerar:



DOSIS: se debe precisar la cantidad y concentración del fármaco, para ejercer el efecto deseado sin lesionar los tejidos circundantes. En conductos estrechos las condiciones son diferentes de las halladas en conductos amplios.



LOCALIZACIÓN: es indispensable tener en cuenta el mecanismo de acción de las sustancias para determinar la forma apropiada para su colocación.



TIEMPO DE APLICACIÓN: es preciso conocer el tiempo que la sustancia permanece activa. Cada una tiene un tiempo de vida útil, después del cual su efecto se reduce o desaparece. Algunos medicamentos pierden sus propiedades en presencia de material orgánico como sangre, exudado y pus.

La selección del fármaco debe tomar en consideración que los antisépticos capaces de controlar la infección pueden ocasionar también irritación o destrucción de los tejidos vivos periapicales; por lo tanto, se deben tomar medidas preventivas al momento de utilizarlos.

La decisión de cuándo y que usar como medicación intraconducto, depende del diagnóstico clínico y pronóstico a largo plazo. La medicación intraconducto puede estar indicada en el tratamiento de dientes por diversas razones:

1. Anatomía compleja, con múltiples zonas inaccesibles a la instrumentación, y posiblemente, a la irrigación.
2. Periodontitis con reabsorción del ápice, con cráteres en donde anidan bacterias inaccesibles al tratamiento.
3. Casos de sobre instrumentación.



4. Solución irrigadora irritante sobre el 1/3 apical.
5. Por razones de comportamiento o psicológicas del paciente.

El Viarpex es una pasta a base de hidróxido de calcio y yodoformo que, además de sus cualidades terapéuticas es de fácil colocación. Esta pasta puede ser utilizada como material de obturación temporal o permanente para canales radiculares luego de una pulpectomía. Puede ser utilizado solo (temporal) o conjuntamente con gutapercha (permanente). También es ideal para el tratamiento de canales radiculares infectados y para pulpotomías en dientes deciduos.

REPORTE DE CASO

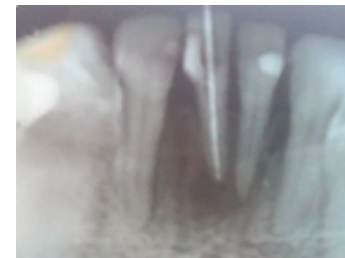
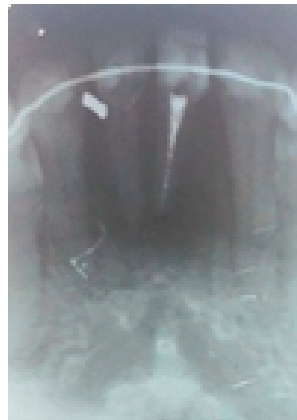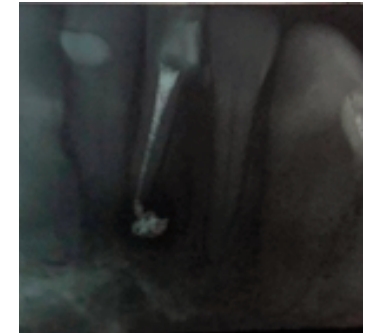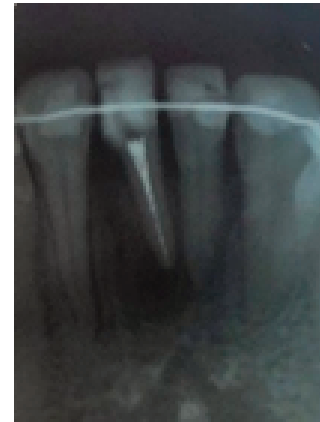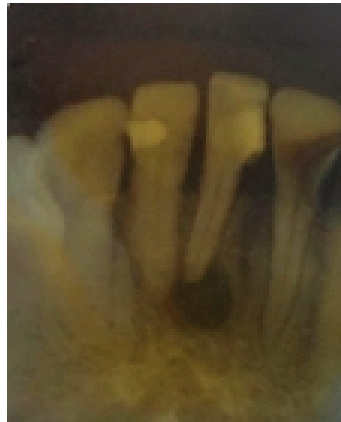Paciente femenino de 42 años acudió a consulta tras presentar un trauma en la zona anteroinferior (pieza 4.1) con cambio de coloración, dolor persistente, aumento de volumen en la zona y no respondió a las pruebas de vitalidad. En el estudio radiográfico se observó una zona radiolúcida en ápice.

Diagnóstico definitivo: Necrosis pulpar con lesión periapical.

Plan de tratamiento: Tratamiento de conductos

Descripción del tratamiento: El tratamiento de elección es un tratamiento endodotal con medicación intraconducto con Viarpex; pasta comercial de hidróxido de calcio con yodoformo. Esta medicación intraconducto se colocó y se mantuvo en el conducto durante 6 meses con citas de control cada 2 meses, junto con la ayuda de una ferulización del diente afectado con las piezas adyacentes debido a la movilidad presentada a causa de la lesión periapical. Finalmente se obturó la pieza 4.1 con la técnica de condensación lateral.

Resultados: Los resultados del análisis clínico mostraron una favorable recuperación y radiográficamente cambio en la zona apical de la pieza 4.1, sin presencia de dolor y disminución de volumen aumentado.



CONCLUSIÓN

La necrosis pulpar fue provocada por un trauma en los incisivos centrales inferiores y gracias a la historia clínica se llegó al diagnóstico que dio como resultado necrosis pulpar con lesión periapical asignando el tratamiento de conductos; el trauma dental es una causa común de lesión y pérdida dental, ocurre como consecuencia de caídas, accidentes de tránsito, actos de violencia y por la participación en diversos deportes. Estas lesiones tienen un serio impacto en el desarrollo de la dentición.



REFERENCIAS BIBLIOGRÁFICAS

- Vitaplex. (2018). Medicamento para canales radiculares (radio-opaco). Neo Dental International INC. Obtenido en: www.neodental-intl.com/pdf/spanish/vitapex_maual.pdf.
- Rivas Muños, Dr. Ricardo. (2013). Unidad 7: Patología pulpa. Necrosis pulpar. Notas para el estudio de Edodoncia. Obtenido en: <http://www.iztacala.unam.mx/~rrivas/NOTAS/Notas7Patpulpar/nectipos.html>.
- García Rubio, A., Bujaldón Daza A.L y Rodríguez Archilla A. (2015). Lesiones peria-picales. Diagnóstico y tratamiento. Obtenido en: http://scielo.isciii.es/scielo.php?script=sci_arttext&pid=S0213-12852015000100005.
- Instituto Odontológico Maxilofacial de Madrid. (2016). Necrosis Pulpar. ¿Qué es la necrosis pulpar? Obtenido en: <https://iommm.es/necrosis-pulpar/>.
- Olarte Alzamora, Alberto Antonio. (2014). Microbiología Endodóntica. Obtenido en: <http://revistas.unimagdalena.edu.co/index.php/duazary/article/view/267>.
- López Marcos y Joaquín Francisco. (2014). Etiología, clasificación y patogenia de la patología pulpar y periapical.
- Rodríguez Gutiérrez, Genné Dra.; Dra. Marina Álvarez Llanes, Dr. Joel García Boss, Dra. Sury Arias Herrera y Maheli Sarabia. (2005). El hidróxido de calcio: su uso clínico en la endodoncia actual. Obtenido en: Revista Archivo Médico de Camaguey vol.9 no.3, Versión Online ISSN 1025-0255. http://scielo.sld.cu/scielo.php?script=sci_arttext&pid=S1025-02552005000300016.





Photon-Induced Photoacoustic Streaming (PIPS): Generalidades y limpieza intraconducto. Revisión bibliográfica.

C.D. Manuel Alejandro Jurado Cota,
C.D.E.E Martha Elena Morales Cantú,
C.D.E.E. Luis Alex Ponce Arriaga.

Universidad AME.

La principal meta del tratamiento químico-mecánico en los tratamientos de conductos es eliminar o reducir la carga bacteriana que permita al sistema inmune reparar las lesiones que se encuentran en tejidos perirradiculares.⁽¹⁾

La instrumentación mecánica por si sola tiene muchas limitantes para poder limpiar y conformar el sistema de conductos. Nair encontró bacterias dentro de áreas del conducto radicular (aletas, istmos) incluso después de la limpieza, conformación, y la obturación del sistema de conductos. Otros estudios han mostrado presencia de bacterias del 40% - 60% de los casos tratados endodónticamente.⁽²⁾

En un esfuerzo por poder alcanzar estas áreas y tener una mejor limpieza Schalow y Townes imitando la teoría de emisión simulada de Einsten introdujeron el uso del laser en la odontología el año 1965.

Photon-induced photoacoustic streaming (PIPS) ha ganado atención por las grandes propiedades que está mostrando al desinfectar los conductos radiculares.

PIPS es una forma de activación de irrigante mediante laser el cual trabaja indirectamente y sin efectos térmicos. Su mecanismo de acción es crear fuertes olas foto acústicas las cuales logran que el irrigante pueda llegar a muchas zonas dentro del conducto radicular. Ha demostrado eficacia en la eliminación de tejido necrótico, bacterias, remoción de biopelículas bacterianas y hasta desinfectar los conductos.^(3,4)

REFERENCIAS BIBLIOGRÁFICAS

- 1.- Costerton JV, Lewandoski Z, Caldwell DE, et al. Microbial biofilms, Annu Rev Microbiol 1995;49:711-45.
2. Peters OA. Current challenges and concepts in the preparation of root canal systems; a review. J Endod 2004;30:559-67.
3. Al Shahrani M, DiVito E, Hughes CV, et al. Enhanced removal of Enterococcus faecalis biofilms in the root canal using sodium hypochlorite plus photon-induced photoacoustic streaming.



coustic streaming: an in vitro study. Photomed Laser Surg 2014;32:260-6.

4. Koch JD, Jaramillo DE, DiVito E, Peters OA. Irrigant flow during photon-induced photoacoustic streaming (PIPS) using Particle Image Velocimetry (PIV). Clin Oral Investig 2016;20:381-6.





Revascularización en órgano dental con rizogénesis incompleta.

C.D. Jesús Alejandro Torres Betancourt,
Dra. Andrea Lizeth Treviño Contreras, Dr.
Raúl Villanueva González, Dra. Fanny
López Martínez.

Facultad de Odontología,
Universidad Autónoma de Nuevo León.

INTRODUCCIÓN

El daño pulpar por traumatismos o caries en dientes inmaduros puede conducir a la pérdida de vitalidad y detención del desarrollo radicular, dando como resultado raíces cortas con paredes muy delgadas. La revascularización es un tratamiento regenerativo, basado en tratar dientes inmaduros necróticos, permitiendo el desarrollo radicular.

CASO CLÍNICO

Paciente masculino de 8 años de edad, se presentó en la consulta con traumatismo en la pieza 1.1, de hace más de 8 meses. En el examen clínico la pieza mostró fractura coronal mesial, respondiendo negativo a las pruebas de sensibilidad y percusión, radiográficamente se observó ápice abierto rodeado por un área radiolúcida, Se diagnosticó como necrosis pulpar. Se realizó el tratamiento de revascularización, se desinfectó el conducto irrigando con hipoclorito de sodio al 2.25%, después se colocó una pasta triple-antibiótica, durante una semana, seguido de la inducción de sangrado periapical a nivel de la unión cemento-dentinaria, sobre el cual se colocó una capa de MTA y resina.

CONCLUSIÓN

Se tomaron controles radiográficos al mes, tres meses, 1, 2 y 3 años, donde se observó progresivamente un aumento del grosor de las paredes del conducto radicular, logrando el cierre apical, así como una obliteración completa del conducto radicular. Se cree que no existe potencial regenerativo para el continuo desarrollo radicular de una pieza inmadura, cuando ésta se necrosa, sin embargo, la revascularización ofrece una mejor alternativa en el tratamiento de dichas piezas, ya que éste permite el desarrollo radicular y la deposición de un tejido duro en el conducto radicular.

REFERENCIAS BIBLIOGRÁFICAS

1.- Kim DS, Park HJ, Yeom JH, Seo JS, Ryu GJ, Park KH, Shin SI, Kim SY. Long term fellow-ups of revascularized immature necrotic teeth: three case reports. Int J Oral Sci.2012; 4 (2): 109-113.



- 2.- Simon SRJ, Tomson PL, Berdal A. Regenerative endodontics: Regeneration or repair? J Endod. 2014;40(4):4–9.
- 3.- Verónica Méndez González, Keilla Cristell Madrid Aispuro, Edith Araceli Amador Lizardi, Daniel Silva-Herzog Flores, Ricardo Oliva Rodríguez, Revascularización en dientes permanentes con ápice inmaduro y necrosis pulpar: Revisión bibliográfica. Revista ADM 2014; 71 (3): 110-114.
- 4.- Trope M. Regenerative potential of dental pulp. J Endod. 2008; 34: S13-17.
- 5.- Wingler R, Kaufman AY, Lin S, Steinbock N. Revascularization: A treatment for permanent teeth with necrotic pulp an incomplete root development. J Endod. 2013;39 (3).





Ultrapex: una alternativa para el tratamiento de absceso periapical en ápices abiertos.

Mariana Lizeth Elizondo Alvarado, Fanny López Martínez Phd, Arturo Santoy Lozano EE, Ricardo Treviño Elizondo MEO.

Departamento de Endodoncia,
Facultad de Odontología,
Universidad Autónoma de Nuevo León.

INTRODUCCIÓN

La formación de un diente pasa por diferentes etapas (crecimiento, desarrollo y erupción) si durante este tiempo el órgano dentario sufre algún trauma, se pueden romper los vasos sanguíneos provocando la contaminación de la pulpa dando lugar a un diagnóstico de necrosis pulpar.

CASO CLÍNICO

Paciente femenina de 19 años de edad acudió a consulta presentando molestia a la palpación en el tejido circundante de la pieza 1.2. La paciente refiere que cuando tenía 16 años le realizaron una endodoncia por motivo de un traumatismo y a la semana de finalizar el tratamiento, presentó fístula y molestias agudas. Al tomar una radiografía periapical, se observó una lesión radiolúcida por encima del ápice.

Se recomendó un tratamiento de apicoformación mediante uso de hidróxido de calcio para generar el cierre apical y eliminar la proliferación bacteriana mediante materiales intraconducto.

Posteriormente, se realizó la introducción de Ultrapex para reforzar la la limpieza del conducto y conseguir una cicatrización apical.

CONCLUSIONES

El tratamiento de apicoformación tiene como objetivo generar el tope apical perdido o aun no madurado para el correcto sellado radicular permanente en conjunto de materiales que son utilizados en la odontología moderna para reemplazar el tejido pulpar dañado y/o proveer la cicatrización de tejidos internos.

PALABRAS CLAVE

Cicatrización, ápice, absceso.



REFERENCIAS BIBLIOGRÁFICAS

1. Beslot A, Bonte E, Baune B, Serreau R, Aissat F, Quinquis L, et al. Mineral trioxide aggregate versus calcium hydroxide in apexification of non vital immature teeth: Study protocol for a randomized controlled trial. *BioMed Central, Trials* 2011;12: 174.
2. Borrás C, Estrela F. Utilización del MTA en el tratamiento de situaciones complejas de inmadurez radicular. *Odontología Pediátrica* 2006;14(3): 76-8.
3. Moore A, Howley MF, O'Connell AC. Treatment of open apex teeth using two types of white mineral trioxide aggregate after initial dressing with calcium hydroxide in children. *Dental Traumatology* 2011; 27:166-73.
4. Cristóbal B, Miñana M, Peix M. Mimaña. Apexificación con hidróxido de calcio vs. Tapon apical de MTA. *Gaceta dental: Industria y profesiones* 2005;159:58-79.
5. AAE Consensus Conference Recommended Diagnostic Terminology. *Journal of Endodontics* 2009;35:(12)1634.





Autores de correspondencia:
Colegio de Endodoncia de Nuevo León, A. C.
Dr. Héctor Jiménez González.
carteles@cenl.com.mx
Dra. Fanny López Martínez.
fannylopezendodoncia@yahoo.com

Fecha recibido: 27 de Septiembre 2018.
Fecha aceptado para publicación: 15 de Octubre de 2018.

El contenido del presente suplemento "Memorias del Cuarto Concurso de Carteles del Colegio de Endodoncia de Nuevo León, A. C." es responsabilidad de los organizadores de dicho evento, la Revista Mexicana de Estomatología es ajena al contenido científico, metodológico y de autoría de cada uno de los resúmenes que se presentan. El Suplemento se publica como apoyo a las agrupaciones de profesionales, profesionistas, estudiantes, maestros e instituciones educativas y/o de servicio en la difusión de sus trabajos.

