

## Tratamiento conservador del granuloma central de células gigantes: A propósito de un caso.

Karen Lissette Villarreal Arizpe, María Fernanda Partida González.  
Asesor: Dr. Daniel Alejandro Guerra Leal.

Instituto Tecnológico y de Estudios Superiores de Monterrey.

### Introducción:

El granuloma central de células gigantes (GCCG) es una lesión osteolítica benigna exclusiva de los maxilares, representa el 10% de todas las lesiones benignas de estos. Se presenta más frecuentemente en niños y adultos jóvenes (<30 años) y con mayor proporción en mandíbula que en maxilar (2:1). Puede presentar un comportamiento agresivo caracterizado por inflamación, dolor, crecimiento rápido, perforación de la cortical, desplazamiento de órganos dentarios y reabsorción radicular.

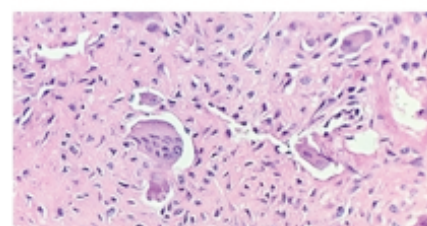
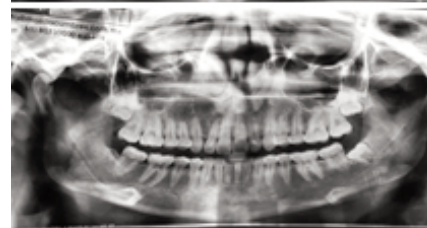
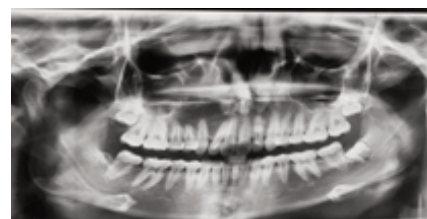
Existen diferentes métodos de tratamientos, que van desde un curetaje hasta una resección en bloque, siendo estos los más agresivos. Por otra parte, existe evidencia sobre tratamientos conservadores como la infiltración de corticoesteroides intralesional, la cual ha demostrado excelentes resultados como tratamiento, basado en la naturaleza inflamatoria de la lesión.

### Objetivo:

El objetivo de este trabajo es presentar un caso de granuloma central de células gigantes tratado no quirúrgicamente, bajo la infiltración intralesional de triamcinolona (corticoesteroides) y demostrar la efectividad de este tratamiento.

### Caso clínico:

Se presenta paciente femenina de 17 años quien acude a consulta



por dolor en cuadrante II. En la Rx panorámica y CBTC se observa área radiolúcida de 2.5cm abarcando desde el OD 2.2 hasta 2.5; cuyo resultado histopatológico resultó GCCG. En base a la evidencia científica, se decide tratar la lesión de manera no quirúrgica debido al compromiso de OD y la extensión de la misma.

Se realizaron 8 infiltraciones intralesionales de triamcinolona combinada con lidocaína durante 8 semanas. En radiografías de control se observa resolución de la lesión.

### **Conclusiones:**

El tratamiento quirúrgico puede resultar en defectos óseos no deseados, es debido a esto que la infiltración intralesional con corticoesteroides es un tratamiento efectivo y conservador otorgando la resolución o reducción del tamaño de la lesión de manera que permita una remoción quirúrgica conservadora, preservando estructuras adyacentes.

### **Palabras clave:**

Granuloma Central de Células Gigantes, Triamcinolona, Corticoesteroides.

### **Referencias:**

- 1) Da-Silva, M. (2013). Central giant cell granuloma: treatment with calcitonin, triamcinolone acetonide, and a cystic finding 3 years and 6 months after the primary treatment. *Oral Maxillofacial Surgery*.
- 2) Domínguez, M. (2001). Granuloma central de células gigantes. Presentación de un caso. *Medicina Oral*.
- 3) Hans, W. (2017). Pharmacological and surgical therapy for the central giant cell granuloma: A long-term retrospective cohort study. *Journal of Cranio-Maxillo-Facial Surgery*.
- 4) Jerkins, D. (2016). Central Giant Cell Granuloma of the Mandible Requiring Multiple Treatment Modalities – A Case Report. *Journal of Oral and Maxillofacial Surgery*.
- 5) Noguera, R. (2010). Intralesional injection of triamcinolone hexacetonide as an alternative treatment for central giant-cell granuloma in 21 cases. *International Journal Oral Maxillofacial Surgery*.

*El contenido del presente suplemento "Memorias del Quinto Concurso de Carteles de Investigación y Casos Clínicos del Colegio de Odontólogos de Nuevo León, A. C." es responsabilidad de los organizadores de dicho evento, la Revista Mexicana de Estomatología es ajena al contenido científico, metodológico y de autoría de cada uno de los resúmenes que se presentan. El Suplemento se publica como apoyo a las agrupaciones de profesionales, profesionistas, estudiantes, maestros e instituciones educativas y/o de servicio en la difusión de sus trabajos.*