

Alternativas de tratamiento en pieza comprometida protésicamente: Reporte de un caso.

Susana Elizabeth López Reyna; Karla Isabel Juárez Ibarra; Adriana Leticia García Moyeda.

Facultad de Odontología,
Universidad Autónoma de Nuevo León.

Introducción:

Al realizar un tratamiento de prótesis fija en piezas vitales se pueden presentar diversas reacciones postoperatorias como es el caso de lesiones periapicales que se pueden dar por tallado excesivo, sobrecalentamiento o contaminación microbiana. La lesión periapical es la patología que se encuentra con mayor frecuencia en el hueso alveolar y es ocasionada principalmente por *Actinomyces* y *Enterococcus*. El hidróxido de calcio es una sustancia alcalina utilizada como medicación intracanal por sus propiedades antimicrobianas y reparación de tejidos duros.

Presentación del caso:

Paciente femenina presenta molestia en pieza 3.5. Se observa puente de metal/porcelana cementado con resina dual, en la cual el muñón de la pieza es de un tamaño reducido.

Diagnóstico:

Periodontitis apical aguda por tallado excesivo y agente cementante no adecuado. Se observó movilidad grado 1 y radiográficamente una lesión periapical.

Tratamiento:

Se opta por liberar de oclusión. Al ver radiográficamente una lesión se valora en el Posgrado de Periodoncia, se realiza sondeo sin encontrar bolsa periodontal. Debido a la movilidad su pronóstico no es favorable. Se decide trepanar a través de la corona, se receta antibiótico por vía oral y se coloca hidróxido de calcio manteniéndose en observación cada 15 días para ver la evolución y si es candidato a endodoncia.

Resultados: Se observa el día 1 (fig.1) la lesión periapical, a las 4 semanas (fig. 2) presenta disminución de la lesión y de la movilidad dentaria, a las 7 semanas (fig.3) solamente se observa ensanchamiento de ligamento periodontal por lo que se decide realizar la endodoncia y liberar la corona de total oclusión.

Conclusión:

Debido a sus propiedades, el hidróxido de calcio es una sustancia efectiva para el tratamiento de piezas dentales con lesiones periapicales. El éxito clínico de un pilar sin tratamiento de conductos dependerá de la preparación y la elección del agente cementante.

Palabras clave:

Lesión periapical, endodoncia, hidróxido de calcio, corona.

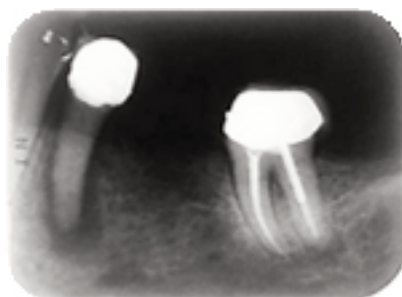


Fig.1 Radiografía inicial

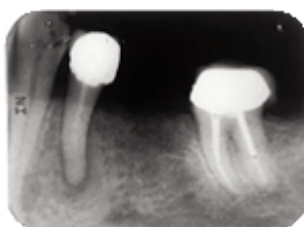


Fig.2 Valoración en la 4ª semana.

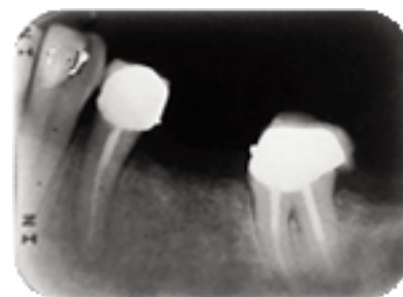


Fig.3 Obturación final.

El contenido del presente suplemento "Memorias del Quinto Concurso de Carteles de Investigación y Casos Clínicos del Colegio de Odontólogos de Nuevo León, A. C." es responsabilidad de los organizadores de dicho evento, la Revista Mexicana de Estomatología es ajena al contenido científico, metodológico y de autoría de cada uno de los resúmenes que se presentan. El Suplemento se publica como apoyo a las agrupaciones de profesionales, profesionistas, estudiantes, maestros e instituciones educativas y/o de servicio en la difusión de sus trabajos.